Tumores malignos de la valécula

D Garcia
PB Verdalle
JL Sarrazin
M Housset
O Laccourreye

Resumen. – El surco glosoepiglótico o valécula epiglótica, que forma parte de la orofaringe, es la zona de unión entre la base de la lengua y la epiglotis. Los tumores de la valécula, raramente individualizados en la literatura internacional, suelen incluirse entre los tumores de la base de la lengua o de la epiglotis según su extensión preferencial. La mayoría de las veces se trata de carcinomas epidermoides. El diagnóstico se establece a menudo en un estadio avanzado, con adenopatías en el 61 al 91 % de los casos, según los estudios, debido a su gran linfofilia. El tratamiento se basa actualmente en la cirugía, subglosofaringolaringectomía supraglótica o subglosofaringolaringectomía total, asociada a un vaciamiento bilateral de las áreas ganglionares y a una radioterapia. No existe ningún estudio consagrado específicamente al tratamiento del cáncer de la valécula por quimioterapia. Estos tratamientos se utilizan solos o en asociación según los equipos y el estadio tumoral. Las recidivas locales se observan principalmente en la base de la lengua. La supervivencia a los 5 años es difícil de estimar debido a la heterogeneidad de las series; los datos publicados varían entre el 12,5 y el 44,8 %.

© 2001, Editions Scientifiques et Médicales Elsevier SAS, París. Todos los derechos reservados.

Palabras clave: orofaringe, valécula, cáncer.

Introducción

La valécula epiglótica o surco glosoepiglótico es una depresión transversal entre la base de la lengua y la epiglotis. Los tumores de la valécula, raramente individualizados en la literatura internacional, se consideran como tumores de la base de la lengua o de la epiglotis según la extensión preferencial. El carcinoma epidermoide es el tipo histológico más frecuente. Se trata de tumores poco sintomáticos al principio de su evolución, por lo que el descubrimiento suele ser tardío.

Tres modalidades de extensión condicionan el tratamiento y el pronóstico de los cánceres de la valécula: la extensión hacia la base de la lengua, la extensión hacia la epilaringe y la extensión ganglionar, la mayoría de las veces bilateral. El tratamiento quirúrgico se basa esencialmente en dos intervenciones, la laringectomía supraglótica más o menos ampliada a la base de la lengua y la faringolaringectomía total ampliada a la base de la lengua, asociadas ambas a un vaciamiento ganglionar bilateral sistemático. La radioterapia, rara vez utilizada de manera exclusiva, suele asociarse a la cirugía, incluso a la quimioterapia, en función del estadio inicial de la enfermedad, del estado general del paciente y de la orientación terapéutica de los diferentes equipos.

Dominique Garcia : *Spécialiste des Hôpitaux.*
Pierre-Bertrand Verdalle : *Professeur agrégé.*
Clinique d'oto-rhino-laryngologie et de chirurgie cervicofaciale.
Jean-Luc Sarrazin : *Professeur agrégé.*
Service de radiologie; hôpital d'instruction des Armées du Val-de-Grâce, 75, boulevard de Port-Royal, 75230 Paris cedex 05, France.
Martin Housset : *Professeur des Universités, praticien hospitalier, département d'oncologie-radiothérapie.*
Ollivier Laccourreye : *Professeur des Universités, praticien hospitalier.*
Service d'oto-rhino-laryngologie et de chirurgie cervicofaciale, hôpital européen Georges Pompidou, 20, rue Leblanc, 75015 Paris, France.

Reseña anatómica [13]

El surco glosoepiglótico o valécula epiglótica, perteneciente a la orofaringe, es una depresión transversal, par y simétrica, situada entre la base de la lengua y la cara anterior de la epiglotis. Existen varias definiciones de sus límites anatómicos [21, 38, 46]. La más amplia y la más aceptada es la de Guerrier [21], según la cual la valécula está limitada:

— hacia adentro, por el pliegue glosoepiglótico mediano;

— hacia atrás y hacia adentro, por la mitad inferior de la cara lingual de la epiglotis;

— hacia atrás y hacia afuera, por el pliegue faringoepiglótico;

— lateralmente, por el surco amigdalogloso;

— hacia adelante, por la parte de la base de la lengua situada por debajo del plano horizontal que pasa por el borde superior de la epiglotis. Esta zona corresponde a la parte lisa de la pared anterior de la orofaringe, es decir, no recubierta por la amígdala lingual. No obstante, en caso de hipertrofia de esta última, la valécula puede estar enmascarada por el tejido linfoide.

Las valéculas son simétricas, redondeadas u ovaladas, en forma de depresión suave o de surco profundo, lineal y alargado. Sus dimensiones presentan grandes variaciones. La longitud en el eje mayor varía de 3 a 14 mm, la longitud en el eje anteroposterior de 1 a 10 mm, la profundidad de 3 a 18 mm.

El examen laringoscópico indirecto o endoscópico permite visualizar varios pliegues a nivel de las valéculas: el pliegue glosoepiglótico mediano, los dos pliegues glosoepiglóticos laterales y los dos pliegues faringoepiglóticos.

— El pliegue glosoepiglótico mediano, situado hacia adentro, bien marcado, separa las valéculas derecha e izquierda. Está constituido por fibras elásticas en continuidad con las fibras de la membrana hioepiglótica. Estas fibras constituyen una barrera entre las valéculas derecha e izquierda.

— El pliegue glosoepiglótico lateral, de relieve variable, se inserta por detrás sobre el borde lateral de la epiglotis y se

confunde a este nivel con la inserción de los pliegues faringoepiglóticos y aritenoepiglóticos. Está constituido por fibras elásticas que se dirigen hacia la base de la lengua, sin continuidad con la membrana hioepiglótica.

— Por debajo de los pliegues glosoepiglóticos mediano y laterales se encuentra el músculo longitudinal superior de la lengua. Este músculo se inserta por detrás en la epiglotis por un fascículo medial y en las astas menores del hueso hioides por dos fascículos laterales. Se extiende hacia arriba y hacia adelante cubriendo toda la cara dorsal de los otros músculos de la lengua y termina en la cara profunda de la mucosa lingual. Este músculo presenta un gran interés desde el punto de vista oncológico para explicar la extensión de los carcinomas de la valécula hacia la base de la lengua.

— Los pliegues faringoepiglóticos constituyen el límite entre la orofaringe y la hipofaringe. Estos dos pliegues, transversales y constantes, se extienden entre la epiglotis y el asta mayor del hueso hioides. Por debajo se encuentra el fascículo epiglótico del músculo estilofaríngeo.

El estudio de las relaciones anatómicas permite comprender las modalidades de extensión de los cánceres de la valécula. La valécula se relaciona por delante con la base de la lengua, lateralmente con la fosa subamigdalina, lateralmente y hacia atrás con el seno piriforme, por detrás con la epilaringe anterior y lateral.

Las valéculas se encuentran por encima del espacio preepiglótico, del cual están separadas por la membrana hioepiglótica. Esta membrana se extiende transversalmente entre el borde posterosuperior del hueso hioides y la cara lingual de la epiglotis. Constituye una barrera para la extensión de los carcinomas del espacio preepiglótico hacia la valécula y de los cánceres de la valécula hacia el espacio preepiglótico.

Las relaciones externas son importantes desde un punto de vista quirúrgico, ya que deben tenerse en cuenta en el acceso a la valécula por faringotomía lateral alta. De adentro hacia fuera, la valécula se relaciona:

— con la mitad posterior del surco amigdalogloso y luego con un plano musculoaponeurótico constituido por la aponeurosis intrafaríngea y el músculo estilofaríngeo;

— más lateralmente, con la pared medial del espacio submandibular.

La proyección de la valécula forma un triángulo cuyos lados están representados por el borde posterior del músculo hiogloso hacia atrás, por el asta mayor del hueso hioides hacia abajo y por el vientre posterior del músculo digástrico hacia arriba. Dos elementos atraviesan este triángulo: la arteria lingual por dentro del músculo hiogloso y el nervio hipogloso por fuera del músculo hiogloso.

La vascularización de la valécula depende de ramificaciones arteriales provenientes de la arteria epiglótica, rama de la arteria laríngea superior, y de la arteria dorsal de la lengua. La inervación sensitiva depende de las ramas de los nervios laríngeos superiores y glosofaríngeos. El drenaje linfático de la valécula se realiza por dos redes:

— la red basilingual, que drena de manera bilateral siguiendo la arteria lingual en el ganglio subdigástrico, perteneciente al grupo ganglionar yugular alto (zona II de la clasificación de Medina [29]);

— la red supraglótica, que llega al pedículo laríngeo superior a la altura de la membrana hiotiroidea y drena en los grupos ganglionares yugulares altos (subdigástricos: zona II) y yugular medio (zona III).

Epidemiología

Los tumores de la valécula, raramente individualizados en la literatura, suelen incluirse en los tumores de la base de la lengua o de la epiglotis según su extensión preferencial. En Francia, por ejemplo, el cáncer de la valécula representa el 5 al 10 % de la totalidad de los cánceres faringolaríngeos [33]. Como en las otras localizaciones faringolaríngeas, el predominio masculino es notable (el 90 al 98 %). La edad media de aparición se sitúa entre los 50 y los 60 años. En la mayoría de los casos se observa consumo de alcohol y tabaquismo.

Anatomopatología

LOCALIZACIÓN

Los tumores de origen valecular deben diferenciarse de los tumores que se originan en regiones vecinas (epiglotis suprahioidea, base de la lengua, epilaringe anterolateral, vestíbulo laríngeo) y que pueden invadir secundariamente la valécula. Cuando una lesión sobrepasa los límites de la valécula, el centro tumoral o el máximo de la lesión permiten identificar el origen del tumor. No obstante, esta identificación puede ser difícil en los estadios avanzados. La lesión aislada de la valécula sólo se observa en el 10 al 15 % de los casos [3, 15, 17, 20, 28, 34, 35, 44]. La lesión es unilateral en el 38 % de los casos, bilateral en el 43 % y medial en el 19 % [3].

ASPECTO MACROSCÓPICO

Los tumores de la valécula son lesiones ulcerovegetantes o ulceroinfiltrantes en el 88 al 95 % de los casos. Las formas exofíticas puras son más raras [3, 15, 34, 44]. La distinción entre estos dos tipos tumorales es importante para la decisión terapéutica, ya que este criterio se considera clásicamente como un factor predictivo de respuesta a la radioterapia. En efecto, los tumores ulceroinfiltrantes responden menos a la radioterapia que los tumores ulcerovegetantes [45].

HISTOLOGÍA

Como los otros cánceres de las vías aerodigestivas superiores, la gran mayoría de los tumores de la valécula son carcinomas epidermoides. Se trata de tumores bien diferenciados en el 70 al 80 % de los casos [3, 35]. No obstante, también pueden encontrarse otros tumores, como adenocarcinomas [22], carcinomas epidermoides de diferenciación sebácea [5], liposarcomas [39], carcinomas adenoides quísticos [12].

Modalidades de extensión

EXTENSIÓN LOCAL

El tumor se extiende hacia delante superficialmente a través del músculo longitudinal superior de la lengua (que tapiza la valécula así como la cara lingual de la epiglotis suprahioidea) y en un plano más profundo hacia los músculos de la base de la lengua siguiendo el trayecto de los músculos genioglosos. Lateralmente, los tumores de la valécula invaden la epilaringe lateral por extensión a lo largo del pliegue faringoepiglótico, para alcanzar la zona de los tres pliegues y luego la pared faríngea lateral a la altura de la región subamigdalina. De aquí, se extienden a la región amigdalina y al seno piriforme. La membrana hioepiglótica constituye una barrera a la extensión tumoral de los tumores de la valécula hacia el espacio preepiglótico. No obstante, las lesiones ulcerosas pueden atravesar esta barrera, invadiendo el espacio preepiglótico y extendiéndose a veces a la región vestibular de la laringe. André et al [3], en un estudio sobre los cánceres de origen valecular, observan una invasión histológica de la epiglotis en el 92 % de los casos, de la base de la lengua en el 87 % de los casos, de la epilaringe lateral en el 38 % de los casos y del espacio preepiglótico en el 29 % de los casos. La invasión del hueso hioides es poco frecuente en los cánceres faringolarín-

geos. No obstante, Timon et al [40], en un estudio histológico sistemático de 833 piezas de laringectomía, observan una invasión de hueso hioides en tumores de origen epilaríngeo y/o valecular. Esta extensión tumoral al hueso hioides puede ocurrir a través de las fibras musculares del músculo hiogloso cuando la base de la lengua ha sido invadida por el tumor.

EXTENSIÓN GANGLIONAR

Los tumores de la valécula son muy linfófilos. Vandenbrouck et al [44] muestran que la invasión ganglionar es bilateral *(fig. 1)* en el 50 % de los casos. Los ganglios más afectados son los de la región subdigástrica (área II de Medina [29]). La invasión ganglionar histológica varía entre el 61 % [34, 42] y el 91 % [44]. Se constata incluso una invasión histológica en el 9 % de los casos clasificados sin adenopatías en el examen inicial [3, 42]. Para la mayoría de los autores, estos datos justifican un tratamiento sistemático y bilateral de las áreas ganglionares en el cáncer de la valécula.

EXTENSIÓN METASTÁSICA

La extensión metastásica de los tumores de la valécula no difiere con respecto a los otros carcinomas epidermoides de las vías aerodigestivas superiores. La extensión tumoral puede ocurrir por vía hematógena o por vía linfática. El 10 al 15 % de los tumores de la valécula producen metástasis, cualquiera sea su localización. En el 86 % de los casos se descubren en los 12 meses siguientes al diagnóstico inicial. Las metástasis a distancia son esencialmente pulmonares (83 %), óseas (31 %) y hepáticas (6 %) [10].

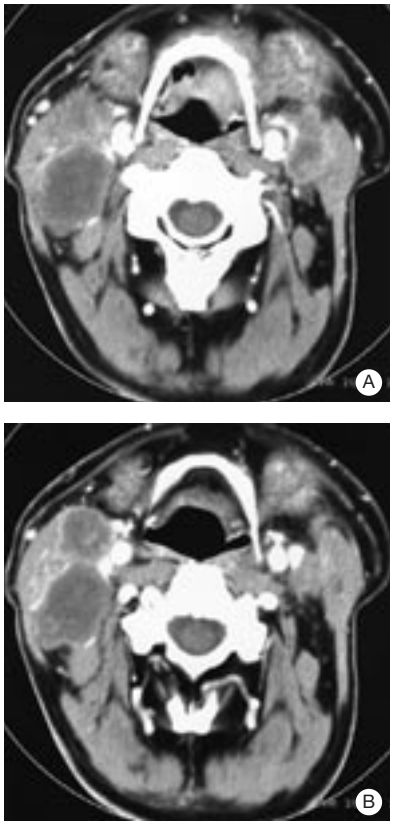

1 *Tomografía computarizada de un tumor de la valécula con adenopatías metastásicas bilaterales.*
A. Tumor visible en el piso de la valécula izquierda. B. El espacio preepiglótico no está invadido. Conserva su aspecto hipodenso.

Clínica

SINTOMATOLOGÍA

La sintomatología del cáncer de la valécula es poco sugestiva al principio de la evolución de la enfermedad. A menudo se limita a una angina que tarda en curarse. Estos tumores también pueden manifestarse por una simple molestia al tragar o una sensación de cuerpo extraño. La consulta puede estar motivada por una expectoración sanguinolenta, por una otalgia o una odinofagia que indican por lo general una infiltración profunda de los planos musculares. A veces es una adenopatía metastásica satélite lo que motiva la consulta. El porcentaje reducido de lesiones estrictamente limitadas a una valécula en el primer examen es una ilustración del diagnóstico demasiado tardío de estas lesiones [3, 15, 22, 28, 34, 42].

EXAMEN FÍSICO

Este examen debe ser riguroso y sistematizado. A veces es difícil en individuos de cuello corto, con pequeña abertura bucal, macroglosia y un reflejo nauseoso importante. El examen de la valécula requiere el uso de un espejo laríngeo. Cuando la lesión es pequeña no siempre es fácil localizarla; la epiglotis y/o la hipertrofia de las amígdalas linguales pueden enmascarar la valécula. Para facilitar el examen, puede administrarse una anestesia local de contacto con lidocaína al 5 %. La nasofibroscopia es particularmente interesante en los pacientes con reflejos nauseosos importantes o una abertura bucal limitada. Permite además registrar las imágenes por medio de una cámara de vídeo.

El estudio morfológico permite evaluar la extensión superficial de la lesión, la afectación de la epiglotis o de la base de la lengua, la extensión a la epilaringe lateral y en particular a la zona de los tres pliegues, a proximidad inmediata del tronco del nervio laríngeo superior. Es necesario evaluar el carácter ulceroinfiltrante o exofítico del tumor. El examen con espejo incluye la exploración de los otros sitios anatómicos faringolaríngeos.

El estudio dinámico permite evaluar la movilidad de la epiglotis durante la fonación, la respiración, la tos. Este examen se realiza idealmente con el enfermo sentado y el médico sentado y parado. Una rigidez de la epiglotis puede reflejar una infiltración tumoral. Se debe evaluar sistemáticamente la movilidad de las bandas ventriculares, de las cuerdas vocales y de los aritenoides. También debe analizarse la movilidad de la lengua. Toda limitación o desviación de la protracción lingual indica una infiltración de los músculos de la base de la lengua y/o del piso de la boca. En los tumores extendidos a la pared faríngea lateral es importante observar la movilidad de la pared faríngea durante la fonación y utilizando un bajalengua, así como la movilidad de la ojiva amigdalina homolateral a la lesión. La disminución de la movilidad de la ojiva amigdalina indica una infiltración del pilar posterior de la amígdala, siempre de mal pronóstico [25].

La laringoscopia indirecta debe completarse sistemáticamente con una palpación suave y metódica del piso de la boca, de la base de la lengua, del espacio preepiglótico y de las áreas ganglionares.

La palpación de la base de la lengua se realiza con un dedo protegido. Se comienza recorriendo el piso anterior y todo el piso lateral de la boca hasta la zona de unión amigdaloglosa, a fin de evaluar la afectación eventual de los músculos geniohioideos y milohioideos, y luego se recorre la base de la lengua para evaluar la infiltración a este nivel. La afectación del piso anterior indica una forma sumamente avanzada, por lo general más allá de los recursos terapéuticos con finalidad curativa.

La palpación de la membrana tirohioidea permite evaluar una eventual extensión al espacio preepiglótico, que se traduce en un abombamiento de la membrana o en un dolor provocado.

La palpación de las áreas ganglionares debe ser minuciosa dada la gran linfofilia de los tumores de la valécula.

Este examen permite sospechar el diagnóstico de cáncer de la valécula, que debe confirmarse por una endoscopia bajo anestesia general.

Diagnóstico y estudio de extensión

ENDOSCOPIA

El diagnóstico positivo de un cáncer de la valécula se basa en el análisis histológico de biopsias obtenidas por endoscopia. Esta endoscopia requiere una buena relajación muscular para obtener la exposición de todas las regiones examinadas; por lo tanto, debe realizarse bajo anestesia general con intubación orotraqueal mediante una sonda de diámetro reducido. El tubo rígido más adaptado para el examen de la valécula, la epilaringe lateral, la cara laríngea de la epiglotis, la pared faríngea lateral y los senos piriformes es el hipofaringoscopio de Robert. La videoendoscopia con ópticas de aumento de 0, 30 y 70° permite un análisis más fino y más completo de las regiones exploradas, así como el registro de las imágenes. Este examen endoscópico es indispensable además para determinar la extensión tumoral, buscar otra localización y realizar un tatuaje de los límites tumorales con tinta china cuando se prevé una quimioterapia neoadyuvante. El examen de la valécula no siempre es fácil en caso de abertura bucal limitada, de macroglosia o de invasión de la base de la lengua por el tumor. La endoscopia debe asociar sistemáticamente una palpación de la base de la lengua, del piso lateral y anterior de la boca y del espacio hiotiroepiglótico, para evaluar mejor el grado de infiltración muscular de las diversas extensiones tumorales aprovechando la relajación muscular debida a la anestesia.

Las biopsias no sólo permiten establecer el diagnóstico histológico sino que ayudan a determinar los límites de resección; por lo tanto, deben tomarse sistemáticamente muestras sobre las líneas de las futuras secciones quirúrgicas. Se analizan así los cruces de los tres pliegues, las bandas ventriculares, el pie de la cara laríngea de la epiglotis. La dificultad reside a nivel de la base de la lengua, donde las biopsias superficiales no pueden demostrar una infiltración profunda de los músculos.

Todos los elementos deben registrarse en un esquema fechado y firmado.

No obstante, este examen endoscópico no siempre permite determinar exactamente los límites de la extensión en profundidad a la base de la lengua, al espacio preepiglótico y a los músculos de la faringe, lo que es fundamental para la indicación terapéutica. Los estudios de imágenes son el complemento indispensable del examen clínico y endoscópico. La ecografía, la tomografía computarizada (TC) y la resonancia magnética (RM) aportan informaciones sobre la localización, el volumen tumoral y la extensión de las lesiones. Las técnicas de imagen son también de gran utilidad en el seguimiento posterapéutico [26].

EVALUACIÓN RADIOLÓGICA

Ecografía

El desarrollo de transductores de alta frecuencia ha mejorado considerablemente la calidad de la ecografía en el estudio de los tejidos blandos cervicales. Esta técnica tiene una sensibilidad del 100 %, una especificidad del 78 % y una correlación del 88 % en el análisis de la invasión del espacio preepiglótico [14]. La fiabilidad, la facilidad de ejecución, la inocuidad y el coste reducido son argumentos a su favor. La ecografía también permite un análisis fino de las áreas ganglionares cervicales, completando el examen clínico a este nivel. No obstante, actualmente está siendo remplazada por la TC y la RM [26].

Tomografía computarizada

La TC faringolaríngea es el examen paraclínico de referencia en el estudio de extensión de los tumores de la valécula. Este examen debe comprender una exploración desde la base del cráneo hasta la base del cuello, con inyección intravenosa de contraste. El uso del escáner espiral permite realizar la exploración rápida de un gran volumen en una sola apnea, limita la cantidad de medio de contraste inyectado y posibilita la yuxtaposición o incluso la superposición de los cortes. Las imágenes pueden reconstruirse en todos los planos del espacio de manera diferida. Es posible así realizar un examen cervicotorácico asociado en una sola sesión, lo que permite llevar a cabo la exploración concomitante del mediastino y la detección precoz de una segunda neoplasia o de metástasis pulmonares.

El examen TC de los tumores de la valécula *(fig. 1 A, B)* permite efectuar:

— un buen análisis de la extensión al espacio preepiglótico, que normalmente presenta una imagen hipodensa. La infiltración tumoral se traduce en la desaparición de la hipodensidad, reemplazada por una imagen de densidad de parte blanda que resalta con la inyección de producto contraste [7]. No obstante, la precisión de la TC es menor en los extremos del espacio, arriba a la altura del piso de las valéculas y abajo en el pie de la epiglotis, debido a efectos de volumen parcial [4, 36];

— una buena exploración de las áreas ganglionares cervicales y de sus relaciones con los grandes vasos. Toda adenopatía de más de 15 mm, incluso si es homogénea, y toda adenopatía de centro necrótico, cualquiera sea su tamaño, debe ser considerada como sospechosa si se encuentra en el territorio de drenaje del tumor;

— un análisis de la invasión de la base de la lengua. No obstante, la evaluación de una lesión basilingual y de los límites tumorales exactos es difícil y la TC es menos eficaz que la RM en el estudio de las infiltraciones musculares.

Resonancia magnética

Por su sensibilidad en el estudio de los tejidos blandos, la RM ocupa un lugar de elección en el estudio de los tumores valeculares extendidos a la base de la lengua [4, 26]. La elección de la técnica de exploración permite modificar el contraste obtenido privilegiando la influencia de un factor tisular, esencialmente los tiempos de relajación T1 y T2. La inyección de medio paramagnético (quelato de gadolinio) aumenta el contraste entre los tejidos, favorecido por las secuencias en anulación de grasas (técnica de saturación de grasa). No obstante, este examen requiere una buena cooperación del enfermo y el respeto de las contraindicaciones relacionadas con la presencia de material ferromagnético en el organismo. La RM permite obtener cortes sagitales que muestran bien las valéculas y la base de la lengua [4, 7, 36] *(fig. 2A, B)*. El espacio preepiglótico aparece normalmente en hiperseñal en las secuencias potenciadas en T1 debido a la presencia de tejido adiposo. Una invasión tumoral se traduce en una imagen en iso o hiposeñal en T1, que persiste después de la anulación de grasas. A diferencia de la TC, la RM permite analizar bien los extremos del espacio preepiglótico. A nivel de la base de la lengua, la buena resolución de la RM hace posible una mejor delimitación tumoral en los cortes sagitales. Las secuencias en T2 muestran bien la infiltración muscular del tumor, incluso si la especificidad de las imágenes no llega al nivel celular y si la presencia de amígdalas linguales hipertrofiadas puede llevar a sobreestimar la extensión real del tumor. La RM es más eficaz que la TC para analizar la infiltración tumoral de los cartílagos, pero la visualización de una lesión cortical es inferior. En caso de adenopatías voluminosas, la RM permite efectuar un buen análisis de las relaciones con la carótida y de su invasión. No obstante, presenta ciertos límites, relacionados con el espesor de los cortes, los artefactos debidos a los movimientos respiratorios, la disponibilidad de los aparatos y su coste superior al de la TC.

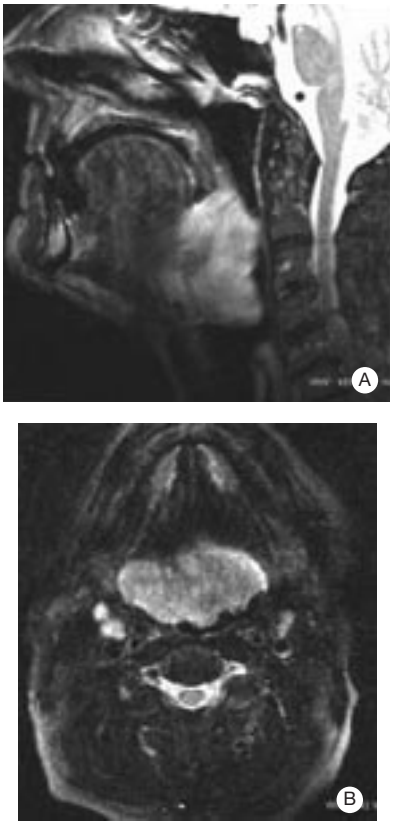

2 *Resonancia magnética, secuencia potenciada en T2. A. Corte sagital medial que muestra la ausencia de invasión macroscópica de la base de la lengua. B. Corte axial del mismo tumor.*

Indicación del estudio por imágenes

La evaluación comparativa de la extensión tumoral por los dos métodos muestra que la RM tiene una fiabilidad del 77 % y la TC del 67 %. No obstante, ninguno de estos dos exámenes permite detectar micrometástasis ganglionares [27]. Si existe una invasión clínica y endoscópica de la base de la lengua y no hay contraindicaciones, la RM está justificada. En caso de tumor de la valécula limitado o extendido a la epilaringe anterior o lateral, sin lesión clínica o endoscópica de la base de la lengua, la TC es el examen de referencia. Para algunos autores, el estudio de imágenes debe realizarse después del examen endoscópico para que el radiólogo pueda contar con límites tumorales precisos [26]. Para otros, las biopsias dan lugar a artefactos que pueden dificultar la interpretación de las imágenes [36]. No obstante, la realización de una endoscopia previa permite elegir la técnica más adecuada y optimizar así la relación coste/eficacia de los exámenes solicitados. La TC debe realizarse 48 horas antes o después de una quimioterapia a base de platino para que la inyección del producto de contraste yodado no favorezca la aparición de una necrosis tubular aguda por cisplatino.

BÚSQUEDA DE NEOPLASIAS SINCRÓNICAS Y DE METÁSTASIS A DISTANCIA

La frecuencia de las neoplasias sincrónicas y de las metástasis a distancia no se conoce exactamente en el cáncer de valécula. Los estudios publicados conciernen esencialmente a los pacientes tratados, excluyendo de hecho a los enfermos con varias localizaciones tumorales o con metástasis en la evaluación inicial. El examen clínico y la panendoscopia, que comprende una esofagoscopia, tienen por objetivo establecer el diagnóstico de extensión del tumor inicial, así como buscar una neoplasia sincrónica en las vías aerodigestivas superiores. La realización de una TC espiral incluyendo el cuello y el tórax permite detectar una eventual neoplasia pulmonar sincrónica o metástasis pulmonares. Este examen es más sensible que la radiografía pulmonar. La broncofibroscopia sólo se justifica si existen imágenes pulmonares sospechosas. En la práctica, la búsqueda de metástasis óseas o hepáticas se basa en la anamnesis. La gammagrafía ósea y la ecografía abdominal sólo son necesarias si existen signos clínicos sugestivos [6].

EVALUACIÓN DEL ESTADO GENERAL

Esta evaluación comprende un examen clínico completo, realizado en la consulta preanestésica que debe programarse por lo menos una semana antes de la panendoscopia inicial, y varios exámenes paraclínicos. Los exámenes de laboratorio incluyen sistemáticamente un hemograma, un ionograma sanguíneo y pruebas de función hepática y renal. Si se prevé una quimioterapia, es necesario un análisis de la depuración de la creatinina. El examen cardiovascular incluye sistemáticamente un electrocardiograma (ECG). En caso de antecedentes cardíacos o de anomalías en el ECG, se solicita una consulta de cardiología. Si se prevé una cirugía parcial faringolaríngea, se realiza una evaluación de la capacidad pulmonar. Pueden solicitarse pruebas funcionales respiratorias, pero el criterio más fiable para la realización de una cirugía parcial faringolaríngea en los tumores de origen valecular sigue siendo la capacidad de subir dos pisos sin ahogarse. Al término de esta evaluación general, el paciente puede clasificarse utilizando escalas como la de Charlson et al [11] *(cuadro I)* para evaluar la comorbilidad y la de Karnofsky para evaluar el estado general.

CLASIFICACIÓN TNM (UICC 1997) [41]

El estudio de extensión tumoral permite clasificar el tumor en función de una de las clasificaciones TNM. En la clasificación TNM de 1997 *(cuadro II)*, la valécula se individualiza como parte de la pared anterior de la orofaringe, correspondiente al área glosoepiglótica. Esta área se divide en dos sitios: la base de la lengua, con el código C01.9 en la Clasificación Internacional de las Enfermedades edición N° 10 (CIE 10), y la valécula, con el código C10.0. No obstante, algunos autores consideran que esta clasificación no tiene en cuenta la particularidad de los cánceres de la valécula, dado que un tumor que invade la laringe no tiene el mismo pronóstico que un tumor que invade la base de la lengua. Los cánceres de la orofaringe también se clasifican en estadios *(cuadro III)*.

Tratamiento

Como para todos los cánceres faringolaríngeos, el tratamiento varía en función de la extensión tumoral real, del estado general y del deseo del paciente, aunque también de los medios disponibles y de la orientación terapéutica de las distintas escuelas.

MEDIOS

Cirugía

El tratamiento quirúrgico de los tumores de la valécula se basa en dos técnicas: la laringectomía parcial supraglótica más o menos ampliada a la base de la lengua y/o a la epilaringe lateral (subglosofaringolaringectomía supraglótica) y la faringolaringectomía total más o menos ampliada a la base de la lengua (subglosofaringolaringectomía total). Estas intervenciones se realizan siempre de abajo hacia arriba, después de una abertura laríngea o faríngea lateral del lado contrario al tumor. La elección entre cirugía parcial o total se basa en:

— el grado de extensión basilingual;
— el grado de invasión del espacio preepiglótico;
— la invasión del piso de la boca;

Cuadro I. – Cuadro de comorbilidad de Charlson.

1	Infarto
1	Miocardiopatía
1	Enfermedad vascular periférica
1	Accidente vascular cerebral
1	Demencia
1	Enfermedad pulmonar crónica
1	Enfermedad del colágeno
1	Úlcera gástrica
1	Patología hepática benigna
1	Diabetes
2	Hemiplejía
2	Patología renal moderada o grave
2	Diabetes con afectación periférica
2	Tumor
2	Leucemia
2	Linfoma
2	Patología hepática grave
6	Metástasis tumoral

La columna de la izquierda representa el número de puntos atribuidos a cada patología mayor. El índice de comorbilidad se calcula sumando los puntos atribuidos.

Cuadro II. – Clasificación UICC 1997.

T1	Tumor de 2 cm o menos de diámetro mayor
T2	Tumor entre 2 y 4 cm de diámetro mayor
T3	Tumor de más de 4 cm de diámetro mayor
T4	Tumor que invade las estructuras adyacentes, por ejemplo la laringe o los músculos profundos de la base de la lengua
N0	Sin adenopatía metastásica regional
N1	Una adenopatía homolateral de menos de 3 cm de diámetro mayor
N2	a: presencia de una adenopatía homolateral de 3 a 6 cm b: presencia de varias adenopatías homolaterales de menos de 6 cm c: presencia de adenopatías bilaterales o contralaterales de menos de 6 cm
N3	Presencia de adenopatías de más de 6 cm
M0	Sin metástasis
M1	Presencia de metástasis en el examen inicial

— el grado de invasión endolaríngea;
— el riesgo potencial de sección de los dos nervios laríngeos superiores y de los dos nervios hipoglosos mayores y el estado general del paciente.

El tratamiento quirúrgico de las áreas ganglionares en el cáncer de la valécula debe ser sistemáticamente bilateral debido a la gran linfofilia de estos tumores y al drenaje linfático bilateral de las valéculas. Los tumores de la valécula raramente producen metástasis ganglionares en las áreas I y IV. Las áreas afectadas con mayor frecuencia son las áreas yugulocarotídeas II y III de la clasificación de Medina.

El vaciamiento ganglionar depende de la presencia de adenopatías metastásicas: vaciamiento conservador frente a la vena yugular interna con resección de las áreas ganglionares subdigástricas, laríngeas superiores, supra y retroespinales, yugulocarotídeas medias, supra y subomohioideas en los pacientes N0; vaciamiento yugulocarotídeo extendido a la vena yugular interna, al músculo esternocleidomastoideo, incluso a ciertas estructuras nerviosas cuando existen adenopatías palpables. Durante la intervención deben identificarse y respetarse los nervios hipoglosos y laríngeos superiores y las arterias linguales. La lesión de alguno de estos elementos favorece la aparición de trastornos de la deglución.

Cuadro III. – Clasificación de los cánceres de la orofaringe en estadios.

Estadio I	T1	N0	M0
Estadio II	T2	N0	M0
Estadio III	T3 T1-T3	N0 N1	M0 M0
Estadio IV	T3 T1-T4 T1-T4	N0, N1 N2, N3 N0-N3	M0 M0 M1

Radioterapia

La radioterapia del cáncer de la valécula puede realizarse por vía transcutánea y por braquiterapia. Este tratamiento requiere una preparación previa de la cavidad bucal (cuidados dentales, extracciones) y fluoraciones profilácticas de los dientes conservados. La braquiterapia consiste en una irradiación intersticial mediante tubos de plástico con hilos del iridio 192 que sólo tiene en cuenta el tumor local. Se asocia sistemáticamente una radioterapia transcutánea complementaria. La radioterapia transcutánea realiza el tratamiento simultáneo del tumor y de las áreas ganglionares yugulocarotídeas. Se utilizan bombas de cobalto y aceleradores lineales (1 a 6 MeV). Las dosis teóricas administradas (1,8-2 Gy por sesión) en 5 a 6 semanas varían de 50 a 75 Gy en función del volumen y de la extensión tumoral, de la existencia y de la topografía de eventuales adenopatías y de los datos anatomopatológicos (límites de resección, linfangitis, émbolos vasculares, número de ganglios invadidos y ruptura capsular) cuando el paciente ha sido operado previamente (radioterapia postoperatoria) [30]. El uso concomitante de productos radiosensibilizantes (en particular sales de platino) se está generalizando (radioquimioterapia concomitante) [30].

Quimioterapia

Desde la década del 80 se han multiplicado los estudios que destacan el aporte o los límites de la quimioterapia de inducción asociando sales de platino y fluorouracilo por vía intravenosa en los cánceres faringolaríngeos, pero ninguno de estos trabajos ha sido consagrado específicamente a los carcinomas epidermoides de origen valecular. Por lo tanto, la aportación de esta modalidad terapéutica en los tumores de la valécula queda por definir.

INDICACIONES

Radioterapia exclusiva

La braquiterapia se utiliza raramente como radioterapia exclusiva en los tumores de la valécula. La radioterapia transcutánea como opción terapéutica de primera línea sigue siendo recomendada por algunos equipos a título curativo en las lesiones limitadas T1N0. Este modo terapéutico se utiliza a veces también como irradiación de exclusión en las lesiones T3-T4 inoperables (extensiones linguales por

encima de los recursos quirúrgicos) y cuando está contraindicada cualquier intervención quirúrgica debido a enfermedades generales, a la edad avanzada del paciente o al rechazo de una cirugía mutilante.

Cirugía exclusiva

En los tumores clasificados T1T2N0, sin adenopatía metastásica después de un vaciamiento yugulocarotídeo conservador bilateral y obtención de límites de resección sanos, sin émbolos vasculares y/o linfangitis, algunos equipos no realizan radioterapia complementaria y prefieren reservarla para el tratamiento de una segunda neoplasia de las vías aerodigestivas superiores.

En los cánceres de la valécula, la cirugía parcial está contraindicada esquemáticamente en caso de:

— extensión tumoral que sobrepasa la «V» lingual en la base de la lengua;

— extensión tumoral que abarca los pisos posteriores y/o el piso anterior de la boca;

— extensión tumoral que reduce considerablemente la protracción lingual;

— invasión masiva del espacio hiotiroepiglótico;

— trastornos de la movilidad endolaríngea;

— extensión tumoral extralaríngea.

El grado de invasión de la base de la lengua que permite la realización de una cirugía parcial horizontal supraglótica sigue siendo un tema de discusión.

Para Pinel et al [34], la extensión tumoral no debe superar los 4 cm. Para Piquet et al [35], el tumor debe permanecer a más de 1 cm de distancia de la «V» lingual. Para Chevalier et al [12], la extensión a la base de la lengua debe permitir una exéresis que no supere la mitad de este órgano con un margen de seguridad satisfactorio. Para Cachin et al [9], la exéresis basilingual debe limitarse al tercio posterior. Por último, para Godey et al [20], la lesión de la base de la lengua no debe sobrepasar los 2 cm.

La obtención de un resultado funcional de calidad exige:

— la conservación de una masa lingual suficiente para asegurar la propulsión del bolo alimenticio;

— la integridad mínima de una unidad nervio hipogloso mayor-nervio laríngeo superior para sincronizar correctamente los tiempos de la deglución;

— la conservación de por lo menos una unidad cricoaritenoidea funcional para obtener una competencia glótica durante la deglución.

La lesión de un nervio laríngeo superior o de un nervio hipogloso mayor, una resección aritenoidea, así como una descanulación tardía o una radioterapia postoperatoria en un paciente con una cánula de traqueotomía, favorecen la aparición de trastornos de la deglución, que serán tanto más graves cuanto mayor es la resección muscular basilingual. Estos trastornos de la deglución imponen una alimentación enteral por sonda (gastrostomía, yeyunostomía) durante un tiempo más o menos prolongado.

Asociación cirugía-radioterapia postoperatoria

Esta asociación sigue siendo el tratamiento más frecuente. Está indicada en las lesiones T1 con adenopatías, así como en las lesiones T2-3 N1-3. El pronóstico en términos de supervivencia y de control locorregional depende del estadio T y sobre todo del estadio N.

RESULTADOS

La heterogeneidad de las series en cuanto a clasificación T y N, a las asociaciones terapéuticas (quimioterapia de inducción, radioterapia postoperatoria), a las técnicas quirúrgicas utilizadas (parcial o total), la ausencia de estudios prospectivos aleatorizados y la variabilidad de los métodos estadísticos utilizados para presentar los resultados (porcentajes globales, actuariales, ponderados, etc.) hace extremadamente difícil cualquier análisis o comparación de resultados. La heterogeneidad de las series en términos de invasión ganglionar, de metástasis y de segundas neoplasias explica la gran variación de las tasas de supervivencia publicadas: del 39 al 62 % y del 12,5 al 44,8 %, a los 3 y a los 5 años respectivamente [3, 14, 15, 20, 28, 34, 38, 42, 44].

No obstante, se pueden subrayar varios puntos recientemente destacados por Godey et al [20]. Muchos equipos asocian faringolaringectomía horizontal supraglótica (en ausencia de contraindicaciones) y radioterapia postoperatoria. La supervivencia a los 5 años es mejor después de la asociación cirugía-radioterapia que de la radioterapia exclusiva. La radioterapia postoperatoria sistemática no parece modificar de manera estadísticamente significativa los índices de supervivencia y de control locorregional [2, 3, 43, 44]. La supervivencia disminuye en los pacientes con un estadio T avanzado y adenopatías múltiples y/o con ruptura capsular. La tasa de fracaso local después de la asociación faringolaringectomía horizontal supraglótica-radioterapia postoperatoria varía del 15 al 19 % según las series [20, 28, 42]. La mayoría de los fracasos locales después de la laringectomía parcial horizontal supraglótica tiende a producirse a nivel de la base de la lengua restante. La tasa de complicaciones aumenta después de una radioterapia postoperatoria.

Vigilancia

La vigilancia tiene por objetivo la detección precoz de un fracaso local, ganglionar o metastásico. También permite la detección de segundas neoplasias metacrónicas en los pacientes de riesgo. Esta vigilancia se basa en un examen clínico y diversos exámenes complementarios. Es necesario un examen clínico inicial de referencia, realizado idealmente en los 15 días siguientes a la cicatrización. Este examen se repite sistemáticamente cada mes durante los 6 primeros meses postoperatorios, luego cada 2 meses durante los 12 meses siguientes, cada 3 meses hasta el final del segundo año y, por último, una vez al año por el resto de la vida. Toda sintomatología persistente (otalgia, odinofagia, expectoración sanguinolenta, modificación de la voz, tos, disnea, etc.) o modificación del examen físico (induración del piso de la boca, disminución de la movilidad de la lengua, amiotrofia lingual, fasciculaciones linguales, adenopatías cervicales) debe hacer sospechar un fracaso locorregional y exige una nueva evaluación asociando endoscopia y diagnóstico por imagen. La TC parece más eficaz que la RM en la detección de una recidiva tumoral. Según Leslie et al [27], la RM tendría una sensibilidad del 100 % y una especificidad del 83 % para la detección de recidivas y la TC una sensibilidad y una especificidad del 100 %. No obstante, dadas las modificaciones inducidas por la cirugía y la radioterapia, es esencial disponer de un estudio de imágenes inicial, realizado 2 o 3 meses después del final del tratamiento [26, 27]. El interés de la tomografía de emisión de positrones en la vigilancia de los cánceres de la valécula queda por definir.

La radiografía pulmonar anteroposterior es el examen de referencia para la búsqueda de metástasis y segundas neoplasias pulmonares. Se debe realizar una vez al año. La ecografía hepática y la gammagrafía ósea sólo son necesarias si existen signos de alerta específicos. La tasa de segundas neoplasias metacrónicas de las vías aerodigestivas superiores varía del 12 al 16 % según los autores, lo que justifica una vigilancia clínica durante el resto de la vida de estos pacientes para detectar precozmente estas lesiones [20, 28].

Cualquier referencia a este artículo debe incluir la mención del artículo original: Garcia D, Verdalle PB, Sarrazin JL, Housset M et Laccourreye O. Tumeurs malignes de la vallécule. Encycl Méd Chir (Editions Scientifiques et Médicales Elsevier SAS, Paris, tous droits réservés), Oto-rhino-laryngologie, 20-603-A-10, 2000, 8 p.

Bibliografía

[1] Ampil FL, Hoasjoe DK, Aarstad RF, Menezes CA, Nickelson RA, Stucker FJ. Supraglottic laryngeal or base of tongue cancer involving vallecula. *J La State Med Soc* 1996 ; 148 : 435-439

[2] André P, Laccourreye H, Frachet B. Indications et technique de la sub-glosso-pharyngo-laryngectomie. *Ann Otolaryngol Chir Cervicofac* 1978 ; 95 : 92-94

[3] André P, Laccourreye H, Haguet JF. Étude analytique de 65 cas de tumeurs de la vallécule traitées chirurgicalement. *Ann Otolaryngol Chir Cervicofac* 1978 ; 95 : 87-91

[4] Assadian F, Renody N, Laccourreye H, Brasnu D, Zerbib J, Bobin S et al. Cancer du pharyngo-larynx. In : Buthiau D, Khayat D éd. Scanner et IRM en cancérologie. Paris : Springer-Verlag, 1995 : 105-112

[5] Assor D. Epidermoid carcinoma with sebaceous differentiation in the vallecula. Report of a case. *Am J Clin Pathol* 1975 ; 63 : 891-894

[6] Bertrand B, Barnabe D, Devard F. Intérêt de la scintigraphie osseuse et de l'échographie hépatique dans la détection de métastases infraclinique en cancérologie. *J Fr ORL* 1995 ; 44 : 93-96

[7] Bourjat P, Veillon F. Imagerie radiologique tête et cou. Paris : Vigot, 1995

[8] Briche D, Malka G, Chassagne JF. La vallécule : une réalité anatomique ? *Rev Stomatol Chir Maxillofac* 1991 ; 92 : 213-218

[9] Cachin Y, Marandas P, Schwaab G. Glosso-laryngectomies supraglottiques dans les cancers de la vallécule. Suites opératoires et fonctionnelles. *Ann Otolaryngol Chir Cervicofac* 1978 ; 95 : 94-103

[10] Calhoun KH, Fulmer P, Weiss R, Hokanson A. Distant metastases from head and neck squamous cell carcinoma. *Laryngoscope* 1994 ; 104 : 1199-1205

[11] Charlson ME, Pompei P, Ales KL, MacKenzie CR. A new method of classifying prognostic comorbidity in longitudinal studies: development and validation. *J Chronic Dis* 1987 ; 40 : 373-383

[12] Chevalier D, Bernard PM, Inigues JP, Darras JA, Piquet JJ. La hyo-sub-glosso-épiglottectomie dans le traitement chirurgical des tumeurs de la vallécule et de la margelle antérieure. *Ann Otolaryngol Chir Cervicofac* 1994 ; 111 : 129-131

[13] Chevrel JP, Fontaine C. Anatomie clinique. Tête et cou. Tome 3. Paris : Springer-Verlag, 1996

[14] Clavier A, Balleyguier F, Moreau JF, Arkwright S, Barres A, Trotoux J. Échographie dans l'étude de la loge pré-épiglottique. Image normale et aspects pathologiques. Corrélations histologiques. *Ann Otolaryngol Chir Cervicofac* 1989 ; 106 : 309-317

[15] D'Istria JC, Pradoura JP, Jausseran M, Roux G. Cancer de la vallécule. À propos de 133 cas traités à l'institut Paoli Calmettes entre 1958 et 1973. *Ann Otolaryngol Chir Cervicofac* 1978 ; 95 : 127-133

[16] Eschwege F, Wibault P, Pene F, Vandenbrouck C. Techniques de radiothérapie des cancers de la vallécule. *Ann Otolaryngol Chir Cervicofac* 1978 ; 95 : 104-108

[17] Gaillard J, Gignoux B, Romanet P. Cancers de la vallécule. Attitude thérapeutique et résultats. *Ann Otolaryngol Chir Cervicofac* 1978 ; 95 : 123-127

[18] Gaillard J, Méreaud P. La loge pré-épiglottique. Son intérêt dans l'évolution et le traitement des cancers pharyngo-laryngés. *J Fr ORL* 1953 ; 3 : 139-164

[19] Glanzmann C. Results from radiotherapy of cancer of the vallecula or of the base of the tongue obtained in 171 patients between1950 and1976. *Strahlentherapie* 1979 ; 155 : 536-540

[20] Godey B, Beust L, Cauchin L, Colin L, LeClec'h G, Bourdinière J. La laryngectomie horizontale sus-glottique dans le traitement des cancers du vestibule laryngé et de la vallécule. À propos de 65 cas. *Ann Otolaryngol Chir Cervicofac* 1996 ; 113 : 412-418

[21] Guerrier Y, Andrea M. La vallécule. Morphologie et vascularisation. *Ann Otolaryngol Chir Cervicofac* 1978 ; 95 : 77-86

[22] Guerrier Y, Guerrier B, Rouquerol F. Cancers de la vallécule. Indications thérapeutiques et résultats. *Ann Otolaryngol Chir Cervicofac* 1978 ; 95 : 119-122

[23] Kokal WA, Neifeld JP, Eisert D, Lipsett JA, Lawrence W Jr, Beatty JD et al. Postoperative radiation as adjuvant treatment for carcinoma of the oral cavity, larynx, and pharynx: preliminary report of a prospective randomized trial. *J Surg Oncol* 1988 ; 38 : 71-76

[24] Labayle J. Traitement des cancers de la vallécule : chirurgie conservatrice. Indications et résultats. *Ann Otolaryngol Chir Cervicofac* 1978 ; 95 : 111-113

[25] Laccourreye H. Comment j'étudie la mobilité laryngée. *Ann Otolaryngol Chir Cervicofac* 1993 ; 110 : 234-236

[26] Laccourreye O, Brasnu D, Zerbib J, Bobin S, Nizri D, Renody N et al. Imagerie des lésions malignes cervico-faciales. In : Buthiau DKhayat D éd. Scanner et IRM en cancérologie. Paris : Springer-Verlag, 1995 : 101-104

[27] Leslie A, Fyfe E, Guest P, Goddard P, Kabala JE. Staging of squamous cell carcinoma of the oral cavity and oropharynx: a comparison of MRI and CT in T-and N- staging. *J Comput Assist Tomogr* 1999 ; 23 : 43-49

[28] Marandas P, Lambert J, Schwaab G, Mamelle G, Micheau C, Eschwege F et al. Les cancers des vallécules et du vestibule laryngé traités par laryngectomie horizontale sus-glottique. À propos de 173 cas opérés à l'institut Gustave Roussy. *Ann Otolaryngol Chir Cervicofac* 1987 ; 104 : 267-274

[29] Medina JE. A rational classification of neck dissections. *Otolaryngol Head Neck Surg* 1989 ; 100 : 169-176

[30] Perez CA, Brady LW. Principles and practice of radiation oncology. *New York : JB Lippincott/Raven press*1997

[31] Piette JC. Cancer, médecine interne et imagerie moderne. In : Buthiau DKhayat D éd. Scanner et IRM en cancérologie. Paris : Springer-Verlag, 1995 : 1-4

[32] Pignataro O, Bocca E. Laryngectomie sus-glottique étendue dans les cancers de l'épiglotte envahissant la vallécule et la base de langue. *Acta Otorhinolaryngol Belg* 1980 ; 34 : 646-651

[33] Pinel J. Caractéristiques des cancers de la vallécule ou sillon glosso-épiglottique. *Ann Otolaryngol Chir Cervicofac* 1978 ; 95 : 74-77

[34] Pinel J, Contencin P, Vilde F, Trotoux J. Traitements des cancers de la vallécule et de l'épiglotte par la chirurgie sus-glottique. Indications, résultats thérapeutiques. *Ann Otolaryngol Chir Cervicofac* 1982 ; 99 : 349-357

[35] Piquet JJ, Desaulty A, Madelain M, Lefebvre JL, Verplanken M, Decroix G. Traitement des cancers de la vallécule. Résultats à 3 ans. *Ann Otolaryngol Chir Cervicofac* 1978 ; 95 : 133-141

[36] Renody N et al. Cancer de l'oropharynx et de la cavité buccale. In : Buthiau DKhayat D éd. Scanner et IRM en cancérologie. Paris : Springer-Verlag, 1995 : 114 118

[37] Schwerdtfeger FP, Dornoff W, Gosepath J. Treatment results after supraglottic partial resection of the larynx in carcinoma of the laryngeal entrance, the base of the tongue and hypopharynx. Radiotherapy and late results after combined surgical-radiological treatment. *Laryngorhinootologie* 1991 ; 70 : 307-311

[38] Simon C, Briche D, Mariel P, Perrin C. Traitement chirurgical des cancers de la vallécule. À propos de 68 cas. *J Fr ORL* 1985 : 34 : 249-254

[39] Steiger P, Maurer R, Honegger HP. Liposarcoma of the laryngeal region. Case report and literature review. *Schweiz Med Wochenschr* 1992 ; 122 : 944-999

[40] Timon CI, Gullane PJ, Brown D, Van Nostrand AW. Hyoid bone involvement by squamous cell carcinoma: clinical and pathological features. *Laryngoscope* 1992 ; 102 : 515-520

[41] TN Matlas illustrated guide to the TNM/pTNM classification of maligant tumours. Union Internationale contre le Cancer. Springers. 1997

[42] Trotoux J, Contencin P, Couturier-Ménardi M, Pinel J. Traitement chirurgical des cancers de la vallécule. *J Fr ORL* 1985 ; 34 : 85-91

[43] Vandenbrouck C, Le Fur R, Cachin Y, Richard JM, Schafir M. Les épithéliomas du sillon glosso-épiglottique. À propos de 122 cas traités à l'institut Gustave Roussy de1960 à1967. *Ann Otolaryngol Chir Cervicofac* 1972 ; 89 : 517-528

[44] Vandenbrouck C, Marandas P, Eschwege F. Les épithéliomas du sillon glosso-épiglottique : indications thérapeutiques et résultats. À propos de 80 cas traités à l'institut Gustave Roussy de1968 à1973. *Ann Otolaryngol Chir Cervicofac* 1978 ; 95 : 113-118

[45] Weber RS, Gidley P, Morrison WH, Peters LJ, Hankins P, Wolf P et al. Treatment selection for carcinoma of the base of the tongue. *Am J Surg* 1990 ; 160 : 415-419

[46] Zanaret M, Foucault G. Anatomie de la vallécule. *J Fr ORL* 1982 ; 31 : 593-597-600-603

[47] Zeitels SM, Vaughan CW, Ruh S. Suprahyoid pharyngotomy for oropharynx cancer including the tongue base. *Arch Otolaryngol Head Neck Surg* 1991 ; 117 : 757-760